

Scharhag, J

Das Sportler-EKG

Institut für Sport- und Präventivmedizin
Bereich Klinische Medizin, Universität des Saarlandes,
Saarbrücken

Zusammenfassung

Bei Sportlern liegen häufig Veränderungen des Ruhe-EKG vor, die Ausdruck physiologischer Anpassungsmechanismen an regelmäßiges Training sind. Am häufigsten bestehen EKG-Veränderungen bei Ausdauersportlern. Etwa 1/3 der Sportler weisen ausgeprägtere EKG-Veränderungen auf, die im Zweifelsfall kardiologisch abgeklärt werden müssen. Bei Sportlerinnen sind ausgeprägte EKG-Veränderungen etwas seltener als bei männlichen Athleten. Sehr häufig liegt bei Sportlern eine Sinusbradykardie vor, gelegentlich treten auch Ersatzrhythmen oder ein AV-Block I° auf. Eine häufige sportbedingte Veränderung des Kammerkomplexes ist der inkomplette Rechtsschenkelblock. Hingegen sind komplette Schenkelblöcke untypisch für Sportler und meist durch eine kardiovaskuläre Erkrankung bedingt. Hypertrophie-Indices sind zur Diagnose einer Sportherzhypertrophie nicht geeignet. Typische Veränderungen der Erregungsrückbildung sind hohe, spitze T-Wellen. ST-Strecken-Veränderungen einschließlich T-Negativierung können bei gesunden Sportlern ebenfalls vorkommen und bedürfen im Zweifelsfall einer ausführlichen kardiologischen Abklärung. Zu berücksichtigen ist bei allen physiologischen EKG-Veränderungen von Sportlern, dass sie in der Regel asymptomatisch sind, sich bei Belastung normalisieren und eine für Sportler normale Herzgröße mit regelrechter Funktion bei adäquater Leistungsfähigkeit besteht.

Einleitung

Bei Sportlern finden sich häufig Veränderungen des Ruhe-EKG, die durch physiologische Anpassungserscheinungen des Herzens und des vegetativen Nervensystems an regelmäßiges Training bedingt sind. Allerdings können die EKG-Veränderungen trainierter Sportler differenzialdiagnostische Schwierigkeiten bereiten, da manche dieser Veränderungen auch bei Herzerkrankungen vorliegen (z.B. Hypertrophe Kardiomyopathie, Myokarditis), die mit einem erhöhten Risiko des plötzlichen Herztodes beim Sport einhergehen und deshalb die Tauglichkeit für (Leistungs- bzw. Wettkampf-) Sport verbieten bzw. einschränken. Dennoch stellt das 12-Kanal-EKG ein geeignetes Instrument zur Screening-Untersuchung von Sportlern dar, da es ein kostengünstiges Verfahren ist und kardiovaskuläre Erkrankungen bei einem unauffälligen EKG mit hoher Wahrscheinlichkeit ausgeschlossen werden können (5). Bei zweifelhaften EKG-Veränderungen sind weiterführende Untersuchungen zur Abklärung der Sporttauglichkeit notwendig (z.B. Bel.-EKG, Echokardiographie).

Spezielle Befunde

In einer Untersuchung an 1005 Sportlern im Alter von 9 - 55 Jahren (Durchschnittsalter 24 ± 6 Jahre) fanden Pelliccia et al. bei 40 % der Sportler ein abnormales Ruhe-EKG. Deutlich ausgeprägte EKG-Veränderungen lagen bei 14 %, mäßiggradige Veränderungen bei 26 % der Sportler vor. Bei den übrigen Sportlern waren keine oder nur minimale EKG-Veränderungen nachweisbar (Abb. 1). Bei Sportlerinnen sind im Vergleich zu Männern seltener deutliche oder mäßiggradige EKG-Veränderungen vorhanden (5).

Am häufigsten ist das Ruhe-EKG bei Sportlern aus Ausdauersportarten bzw. Spilsportarten mit hohem Ausdaueranteil verändert (z.B. Langstreckenlauf, Radsport, Skilanglauf, Rudern, Schwimmen, Fußball). Insbesondere Athleten mit Sportherz haben oft ein abnormales Ruhe-EKG. Aber auch bei Athleten ohne Sportherz können EKG-Veränderungen vorliegen, deren Ursache in der Regel ein erhöhter Vagotonus ist. Typischerweise tritt mit Abnahme der parasympathischen und Zunahme der sympathischen Aktivität, z.B. bei körperlicher Belastung, eine Normalisierung des EKG ein (3).

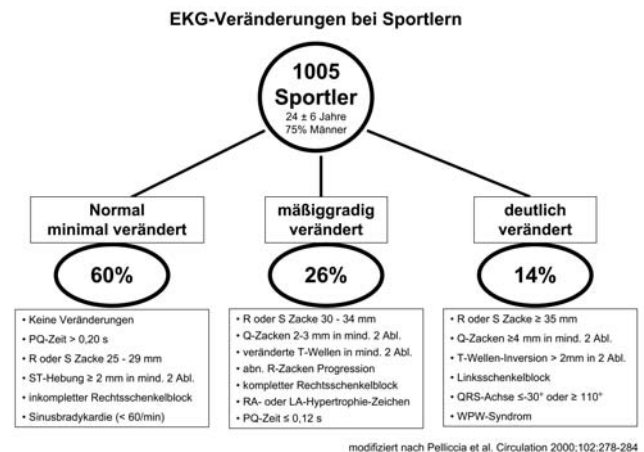


Abbildung 1: EKG-Veränderungen bei Sportlern nach (5): In einer Untersuchung an 1005 Sportlern lag bei 60 % ein normales oder ein minimal verändertes Ruhe-EKG vor, bei 26 % waren mäßiggradige Veränderungen und bei 14 % der Sportler deutliche EKG-Veränderungen im Ruhe-EKG vorhanden. RA bzw. LA: rechter bzw. linker Vorhof.

Herzfrequenz und Herzrhythmus

Der häufigste EKG-Befund des Sportlers ist die Sinusbradykardie, die im Langzeit-EKG bis zu 30/min, selten auch unter 30/min, betragen kann (i.d.R. nachts) (3, 4). Sinusarrhythmien in Ruhe sind ebenfalls häufig. Seltener sind hingegen Sinuspausen von mehr als 2 s bis 3 s (2). Gelegentlich können wandernde Schrittmacher, Ersatzrhythmen (AV-junktionaler Ersatzrhythmus, selten ventrikulärer Ersatzrhythmus), Pararrhythmien (einfache AV-Dissoziation, Parasystolie) und Extrasystolen (meist ventrikulär, selten supraventrikulär) bei ausgeprägter Bradykardie auftreten, die keine Symptome verursachen und bei einem Herzfrequenzanstieg verschwinden (2, 3). Die auf Basis des EKG bzw. Langzeit-EKG ableitbare Herzfrequenzvariabilität ist bei Sportlern im Vergleich zu Untrainierten erhöht. Jedoch erlauben weder das EKG noch die Bestimmung der Herzfrequenzvariabilität eine Beurteilung der körperlichen Leistungsfähigkeit oder des Trainingszustandes.

Asymptomatische AV-Blockierungen sind oft bei Ausdauersportlern nachweisbar und verschwinden ebenfalls unter Belastung. Neben dem häufigeren AV-Block I° kann bei gesunden Sportlern auch ein AV-Block II° vom Typ Mobitz 1 (Wenckebach) vorliegen. Hingegen sind eine AV-Blockierung vom Typ Mobitz 2 oder eine AV-Blockierung III° nicht typisch für Sportler (3, 4), so dass in diesen Fällen eine strukturelle Herzerkrankung ausgeschlossen werden sollte. Verkürzungen der PQ-Zeit kommen bei Sportlern zwar ebenfalls vor (5), sind jedoch nicht sportbedingt und benötigen ggf. eine weitere Abklärung zur Beurteilung der Sporttauglichkeit (z.B. WPW-Syndrom) (4).

Auch das Auftreten ventrikulärer Tachyarrhythmien im LZ-EKG wurde bei gesunden Leistungssportlern beschrieben (1). Dennoch sind tachykarde Herzrhythmusstörungen, im Gegensatz zu den bei trainierten Athleten als physiologisch einzuordnenden Bradyarrhythmien, untypisch für Sportler und bedürfen der weiteren Abklärung.

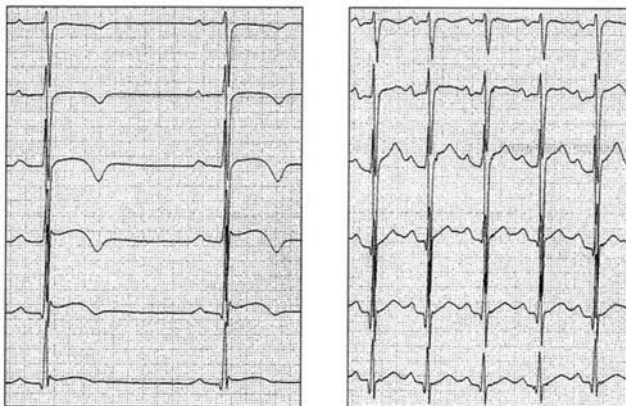
Kammerkomplex

Bei etwa 3/4 der Sportler liegt ein Steiltyp vor (2). Die häufigste sportbedingte Veränderung des Kammerkomplexes ist der inkomplette Rechtsschenkelblock, der bei Ausdauersportlern und hochtrainierten Leistungssportlern in mehr als der Hälfte der Fälle besteht und ohne klinische Relevanz ist (2). Hingegen ist der komplette Rechtsschenkelblock zu 70 - 80 % durch eine kardiovaskuläre Erkrankung bedingt. Ein kompletter Linksschenkelblock hat fast immer eine pathologische Ursache (4).

Obwohl bei Sportlern in den rechts- bzw. linkspräordialen Ableitungen meist tiefe S- bzw. hohe R-Zacken vorliegen, erlauben sowohl links- als auch rechtsventrikuläre Hypertrophie-Indices keine sichere Diagnose einer Sportherzhypertrophie, da bei Sportlern aufgrund des geringen Körperfettanteils meist sehr gute Ableitungsbedingungen bestehen. Ausgeprägte Q-Zacken können im Sportler-EKG ebenfalls ohne bestehende Herzerkrankung vorkommen (3, 5).

Erregungsrückbildung

Auch Veränderungen der ST-Strecke oder der T-Welle treten bei Sportlern im Ruhe-EKG auf. Veränderungen der T-Wellenmorphologie sind bei hochtrainierten Athleten häufig und sehr variabel. Typisch für ein Vagotonie-EKG sind hohe, spitze T-Wellen, die mit erhöhtem J-Punkt bzw. leicht erhöhter ST-Strecke (meist in den Ableitungen V2 - V5) einhergehen und mit einer akuten Perikarditis verwechselt werden können. Abgeflachte oder negative T-Wellen können ebenfalls auftreten, letztere auch in Verbindung mit bogenförmigen ST-Hebungen (Abb. 2).



Ruhe-EKG

Belastungs-EKG

Abbildung 2: Brustwandableitungen V1 - V6 in Ruhe und während Belastung eines 26-jährigen, klinisch unauffälligen Fußballspielers. Echokardiographie und Herzmuskelbiopsie waren unauffällig. Mit freundlicher Genehmigung aus (3).

Differenzialdiagnostisch sind in solchen Fällen beispielsweise eine Perimyokarditis, Hypertrophe Kardiomyopathie oder ein Vorderwandinfarkt zu bedenken (2, 3). Bei gesunden Sportlern sind diese Veränderungen jedoch am ehesten Ausdruck der physiologischen Hypertrophie, die sich mit Reduzierung des Trainingsumfanges oder nach Beendigung der sportlichen Karriere meist wieder zurückbilden (6). Unter Belastung können sich die Erregungsrückbildungsstörungen zwar normalisieren (Abb. 2), doch schließt dies nicht sicher eine krankhafte Ursache aus, so dass im Zweifelsfall eine umfangreiche kardiologische Abklärung notwendig werden kann (3). Verlängerungen der QT-Strecke und der QT-Dispersion wurden ebenfalls für gesunde Sportler beschrieben (7).

Fazit

Veränderungen bzw. Normvarianten des Ruhe-EKG sind bei Sportlern häufig. Bei etwa einem Drittel der Sportler bestehen ausgeprägtere EKG-Veränderungen, die im Zweifelsfall eine weiterführende kardiologische Abklärung zum Ausschluss einer Herzerkrankung erfordern. Allen physiologischen EKG-Veränderungen von Sportlern ist gemein, dass 1.) keine Beschwerden oder Symptome vorliegen, 2.) bei Belastung eine Normalisierung des EKG eintritt, und 3.) eine (für Sportler) normale Herzgröße mit regelrechter systolischer und diastolischer Funktion bei adäquater Leistungsfähigkeit besteht.

Literatur

1. Biffi A, Pelliccia A, Verdile L, Fernando F, Spataro A, Caselli S, Santini M, Maron B: Long-term clinical significance of frequent and complex ventricular tachyarrhythmias in trained athletes. *J Am Coll Cardiol* 40 (2002) 446-452.
2. Fletcher G: The athlete's electrocardiogram, in: Williams RA (Hrsg): *The Athlete and heart disease: diagnosis, evaluation & management*. Lippincott Williams & Wilkins, Philadelphia, USA, 1999, 173-181.
3. Kindermann W: Physiologische Anpassungen des Herz-Kreislauf-Systems an körperliche Belastung. In: *Sportkardiologie*, 2. Auflage. Kindermann W, Dickhuth HH, Niess A, Röcker K, Urhausen A (Hrsg) Steinkopff Verlag Darmstadt, 2007, 1-20.
4. König D, Zehender M, Mewis C, Dickhuth HH: Herzrhythmusstörungen, in: Kindermann W, Dickhuth HH, Niess A, Röcker K, Urhausen A (Hrsg) *Sportkardiologie*, 2. Auflage, Steinkopff Verlag Darmstadt (2007) 241-256.
5. Pelliccia A, Maron BJ, Culasso F, Di Paolo FM, Spataro A, Biffi A, Caselli G, Piovano P: Clinical significance of abnormal electrocardiographic patterns in trained athletes. *Circulation* 102 (2000) 278-284.
6. Rost R und Hollmann W: Athlete's heart - a review of its historical assessment and new aspects. *Int J Sports Med* 4 (1983) 147-165.
7. Schwarz S: Myokardiales Repolarisationsmuster bei Hochleistungssportlern und gesunden untrainierten Kontrollen. Dissertationsschrift Medizinische Fakultät Albert-Ludwigs-Universität Freiburg, 2004.

Korrespondenzadresse:

Dr. med. Jürgen Scharhag
 Institut für Sport- und Präventivmedizin
 Universität des Saarlandes
 Campus, Gebäude 39.1
 66123 Saarbrücken
 e-Mail: j.scharhag@mx.uni-saarland.de